Hamburg Medical Library

Aus der II. chirurgischen Klinik des Allgemeinen Krankenhauses
Eppendorf-Hamburg (Leiter: Professor Dr. Roedelius.)

Über eine eigenartige Knochenerkrankung mit multipler Tumorbildung im Skelettsystem bei einem Kinde.

Inaugural Dissertation

ZUR ERLANGUNG
DER MEDIZINISCHEN DOKTORWÜRDE
EINER HOHEN MEDIZINISCHEN FAKULTÄT
DER HAMBURGISCHEN UNIVERSITÄT

vorgelegt von
HANS GLOBIG
approbiertem Arzt
aus Regensburg.

1929

Referent:
Professor Dr. SUDECK

Sonderabdruck aus dem Jahrbuch für Kinderheilkunde. Bd. CXXV. 1929.
Herausgegeben von J. v. Bókay, A. Czerny, E. Feer und E. Moro.
Verlag von S. Karger in Berlin NW 6.

III.

(Aus der II. chirurgischen Klinik des Allgemeinen Krankenhauses Hamburg-Eppendorf [Leiter: Prof. Dr. *Roedelius*].)

Über eine eigenartige Knochenerkrankung mit multipler Tumorbildung im Skelettsystem bei einem Kinde[1]).

Von

HANS GLOBIG.

Bei Knochentumoren ist das multiple Auftreten im allgemeinen ein aufschlußreiches Zeichen; sagt es uns doch meistens, daß entweder ein bösartiger Tumor durch Metastasierung schon ein sehr fortgerücktes Stadium erreicht hat, oder daß wir *primär* multipel auftretende Tumoren vor uns haben. So wesensverschieden meistens diese beiden Arten von Tumoren sind, so schwer wird doch oft beim praktischen Einzelfall seine systematische Einordnung. In vielen Fällen bringt die histologische Untersuchung sofort die Entscheidung; aber es gibt auch Fälle, bei denen auch unter Heranziehung aller bekannten klinischen und pathologisch-anatomischen Kriterien eine eindeutige Diagnose sehr schwer oder gänzlich unmöglich wird.

Diese Schwierigkeiten treten sehr deutlich bei dem Prototyp der primär multiplen Tumorbildung, dem diagnostisch relativ gut geklärten multiplen Myelom hervor. So wurde die gesamte Myelomliteratur in neuerer Zeit von mehreren berufenen Autoren *(Paltauf, Pappenheim, Wieland, Schmidt, Wallgren, Hirschfeld)* einer kritischen Durchsicht unterzogen. Aber das Resultat dieser Sichtungen war recht verschieden, obwohl man sich heutzutage in der Myelomdiagnostik strenger an die klassische Charakterisierung *Rustitzkys* hält, nach der das multiple Myelom seiner histologischen Beschaffenheit gemäß im wesentlichen als Hyperplasie bestimmter Knochenmarkselemente aufgefaßt wird. Was der eine dem multiplen Myelom noch zuzählt, verweist der andere in das Gebiet der Sarkome; der eine hält

---

[1]) Die Arbeit wurde der medizinischen Fakultät der Hamburgischen Universität eingereicht und ist dort als Dissertation angenommen worden.

Übergänge vom Myelom zum Sarkom für möglich, während der andere hier grundverschiedene pathologische Prozesse annimmt, die keinerlei Berührungspunkte haben sollen.

Das *multiple Myelom* wurde erst 1873 von *Rustitzky* durch grundlegende histologische Untersuchungen als eine Wucherung eigener Art von den myelogenen Sarkomen isoliert. *Kahler* lieferte etwas später dazu an der Hand eines von ihm selbst beobachteten Falles die klinische Symptomatologie, die er mit dem heute nach ihm benannten Symptomenkomplex präzisierte. In der Folge wurde das Rustitzkysche multiple Myelom schlechtweg als Kahlersche Krankheit bezeichnet, und man glaubte auch eine Zeitlang an die Spezifität dieses Symptomenkomplexes. Nun ist es nicht bloß von historischem Interesse, daß *Chiari* später durch histologische Untersuchung des Kahlerschen Falles nachwies, daß hier gar kein eigentliches multiples Myelom im Sinne *Rustitzkys* vorlag, sondern ein Endotheliom. Es zeigt sich damit, wie viel weniger die Zell*art* und Struktur des Tumors als seine Lokalisation die klinischen Symptome bestimmt. Der Kahlersche Symptomenkomplex — charakterisiert durch Biegsamkeit und Brüchigkeit der Knochen, heftige spontane Knochenschmerzen, Druckempfindlichkeit der Knochen, Bence-Jonesche Eiweißkörper und Kachexie — erwies sich auch nicht als ein klinisches Unterscheidungsmerkmal der primär multiplen Knochentumoren von den sekundär multiplen. Er wurde eben nicht bloß beim *multiplen Myelom,* beim *Endotheliom, Peritheliom* und *Enchondrom* beobachtet, sondern auch beim *Sarkom,* bei dem von einem primären Tumor aus eine multiple Metastasierung ins Knochensystem erfolgte. Übrigens ist nach den in der Literatur bekanntgegebenen Beobachtungen anzunehmen, daß auch Sarkome gelegentlich primär in Mehrzahl das Knochensystem befallen können.

Die *Lymphosarkome* und *Retinagliome,* die übrigens zuweilen auch zu multipler Aussaat ins Knochensystem führen, sind meist noch durch andere klinische Eigenschaften ausgezeichnet, so daß sie sich schon in der klinischen Diagnostik charakteristischer hervorheben.

Dagegen kann die von dem Karzinom eines Organes ausgehende Knochenkarzinose bis in die kleinsten Einzelheiten — auch in röntgenologischer Hinsicht — den gesamten Symptomenkomplex des multiplen Myeloms produzieren, andererseits können beim multiplen Myelom die genannten Symptome auch nur teilweise ausgebildet vorkommen.

Bei den meisten der erwähnten Tumoren ermöglicht die histologische Untersuchung wegen ihres charakteristischen Aufbaus eine eindeutige Diagnose, besonders wenn ein primärer Organtumor Aufschluß über die Herkunft gibt, oder, wie beim Lymphosarkom, das in charakteristischer Weise befallene adenoide System. Wie schon gesagt, ist es aber oft außerordentlich schwer, die Grenze zwischen Myelom und Sarkom zu ziehen, obwohl es sich um grundverschiedene Dinge handelt: im ersten Fall um eine eigentliche Systemerkrankung des hämatopoetischen Systems, im letzteren um eine blastomatöse Neubildung. Diese Schwierigkeiten sind nicht so sehr verwunderlich, wenn man bedenkt, daß wir nicht einen Einheitstyp von Sarkomzellen haben, sondern daß sie von Fall zu Fall oft eine sehr verschiedene Gestaltung aufweisen, zuweilen sogar im selben Fall, wie wir es beim polymorphzelligen Sarkom sehen. Dabei ist zu beachten, daß die Sarkomzellen manchmal eine ganz überraschende Ähnlichkeit mit lymphatischen oder myeloischen Zellelementen zeigen können. Andererseits haben wir beim multiplen Myelom eine ganze Gruppe von Unterarten, so daß wir, je nach dem gewucherten Knochenmarkszellelement, von *Plasmazytomen*, *Myelozytomen* und *Myeloblastomen*, von *Lymphozytomen* und *Lymphoblastomen*, von *Erythroblastomen* und schließlich auch von *gemischtzelligen Myelomen* sprechen können. Zudem zeigen die multiplen Myelome, so uniform sie auch aufgebaut sein mögen, doch nicht selten eine gewisse Atypie im Zellcharakter und setzen sich fast nie aus Zellen normaler Myeloidgewebsreifung zusammen. Wenn es dann im geeigneten Fall noch zu heterotopen Neubildungen kommt, so liegt es tatsächlich nahe, von Myelosarkomen zu sprechen.

Dem multiplen Myelom sehr verwandt ist das *Chlorom* oder Chloromyelom. Abgesehen davon, daß ihm meist ein anderer klinischer Verlauf eigen ist, gibt es seine Zugehörigkeit zu den Erkrankungen des hämatopoetischen Systems durch einen fast nie fehlenden leukämischen Blutbefund zu erkennen.

Bekanntlich kann auch die *Tuberkulose* und die *Lues* zu multiplen tumorhaften Bildungen im Knochensystem führen. Deren Eigenart und Ätiologie ist aber meist durch Anamnese, spezifische klinische Merkmale und serologische und immunologische Methoden zu ergründen.

Eine Sonderstellung im Gebiet der multiplen Knochentumoren nimmt wegen ihrer ätiologischen Unklarheit die *Osteodystrophia fibrosa* ein, die ja nicht bloß monostisch, sondern

auch als generalisierte Form auftritt und dann das Skelett in ausgedehntem Maße befallen kann. Umfängliche Arbeiten aus den letzten zwei Jahrzehnten haben der histologischen Diagnostik der Osteodystrophia fibrosa einen großen Fortschritt gebracht. Sie haben uns ermöglicht, schärfer zu trennen zwischen den sogenannten braunen Riesenzelltumoren und den echten Sarkomen. Diese Arbeiten zeigen uns aber auch, wie weit die morphologischen Ähnlichkeiten in diesem Grenzgebiet gehen können. Wir haben durch sie auch erfahren, daß rein mechanische Insulte zur Bildung von Tumoren Anlaß geben können, die sich histologisch von den braunen Tumoren der Osteodystrophia fibrosa überhaupt nicht unterscheiden. Es sind dies die infolge von Knochenmarksblutungen zustande kommenden *Resorptionstumoren.*

So große Fortschritte auch in der Erkennung der multiplen Knochentumoren erzielt wurden, *so kommen doch noch ab und zu Fälle zur Beobachtung, die jeglichem Einteilungsprinzip widerstreben.* Obwohl dem heutigen diagnostischen Können gegenüber widerspenstig, vermögen sie doch bei Gelegenheit lehrreich zu werden. Im ganzen gehören derartige Fälle freilich zu den Seltenheiten. Diese Gründe mögen auch die Beschreibung und Erörterung des folgenden Falles rechtfertigen.

Am 4. 9. 1926 wurde auf der Chirurgischen Abteilung von Professor Roedelius im Allgemeinen Krankenhause Eppendorf ein 3jähriger Knabe in klinische Behandlung genommen, weil er seit etwa 4 Wochen schlechter lief und über Schmerzen in der rechten Hüfte klagte. Dem Kind waren deshalb schon Plattfußeinlagen verordnet worden. Das Ausbleiben einer Besserung veranlaßte schließlich den Arzt zur Einweisung ins Krankenhaus. Die Mutter beobachtete außerdem schon vor knapp 8 Wochen, daß nach einem Fall des Kindes mit dem Hinterkopf gegen eine Stufenkante sich an der Aufschlagstelle eine Schwellung entwickelte, die sie für einen Bluterguß ansah. Diese Schwellung ist aber bis jetzt noch nicht kleiner geworden.

Seit dem 5. Lebensmonat fand aus dem rechten Ohr wechselnd starke Eiterung, manchmal auch Blutung statt, bis schließlich eine am 18. 7. 1925 in Eppendorf vorgenommene Antrotomie die Eiterung zum Stillstand brachte. Damals, zu Anfang Juli 1925, soll nach einem Sturz des Kindes zur Kellertreppe herunter eine stärkere Blutung und Eiterung aus dem Ohr aufgetreten sein. Anfang 1926 litt das Kind angeblich an einem langdauernden Bronchialkatarrh und wurde, weil es sehr schwächlich war, einige Monate auf das Land gegeben. Außerdem soll der Knabe schon zweimal gelbsüchtig gewesen sein.

Geschwister sind nicht vorhanden. Der Vater soll lungenleidend sein, die Mutter ist gesund und hat angeblich noch keine ernsteren Krankheiten durchgemacht. Die übrige Familienanamnese ist ohne Besonderheiten. Bei der im September 1926 erfolgten Aufnahme wurde folgender Befund erhoben:

Allgemein: Für sein Alter gut entwickeltes Kind in mäßigem Ernährungs- und Kräftezustand. Hautfarbe blaß. Sichtbare Schleimhäute gut durch-

blutet. Leichte Drüsenschwellungen, besonders in der Nackengegend und am Kieferwinkel. Keine Exantheme. Alte Operationsnarbe hinter dem rechten Ohr.

Augen: Pupillen gleich weit, rund, reagieren gut auf Lichteinfall. Kein Schielen.

Hals- und Rachenorgane: Zunge feucht, von roter Farbe. Tonsillen und lymphatischer Apparat der Rachenwand leicht vergrößert.

Lungen: Überall sonorer Klopfschall, keine Schallunterschiede. Scharfes Vesikuläratmen.

Herz: In normalen Grenzen. Töne rein.

Abdomen: Milz und Leber nicht vergrößert. Der Bauch fühlt sich weich an. Abnorme Resistenzen sind nicht palpabel. Keine Druckempfindlichkeit.

Nieren: nicht druckschmerzhaft. Der Urin enthält keine pathologischen Formelemente. Probe auf Zucker und Eiweiß ist negativ.

Abb. 1.

Extremitäten: frei beweglich. Beiderseits abgeplattetes Fußgewölbe. Die plantae pedis berühren beim Auftreten den Boden mit der ganzen Fläche. Kein Knickfuß.

Reflexe: regelrecht.

Lokaler Befund: Am linken Hinterhaupt an der Grenze zwischen Scheitel- und Hinterhauptsbein befindet sich eine etwa hühnereigroße Anschwellung mit Fluktuation. Die bedeckende Haut ist nicht verfärbt. Gegen die Umgebung grenzt sich die Geschwulst scharf ab. Bei stärkerem Druck werden Schmerzen geäußert. — An der Stirnhaargrenze links oberhalb des lateralen Orbitalrandes ist eine dreikirschgroße, unter der Haut liegende Geschwulst fühlbar, die von weicher Konsistenz ist und Fluktuation aufweist. Die Haut darüber läßt sich in Falten abheben; der Tumor läßt sich auf seiner Unterlage kaum verschieben. Über dem rechten Scheitelbein ist eine pfennigstückgroße, ganz leichte Erhabenheit feststellbar, die sich weich anfühlt und unter der man keine harte Knochenschale fühlen kann. — In der Gegend des rechten Beckenschaufelrandes sieht man eine flache, etwa kleinhandtellergroße Erhabenheit der Haut. Dieser Bezirk fühlt sich weich an.

Fluktuation ist mit Sicherheit nicht nachzuweisen. Die Haut ist nicht verfärbt. Gegen die Umgebung läßt sich die Anschwellung schwer abgrenzen. Die Palpation scheint Schmerzen zu bereiten.

Verlauf: Am 6. 9. 1926 wurde die fluktuierende Geschwulst am Hinterkopf punktiert. Man gewann dabei 10 ccm einer sanguinolenten durchsichtigen fadenziehenden Flüssigkeit, deren Konsistenz an Synovia erinnerte. Nach der Punktion war Pulsation feststellbar. An den Rändern war scharfkantiger Knochen zu fühlen; man hatte den Eindruck, als ob im Bereich der Geschwulst der Knochen fehlte. Die vom Punktat angefertigten bakteriologischen Kulturen blieben steril.

Die Röntgenuntersuchung des Schädels ergab einen handtellergroßen, mehrfach eingekerbten Lochdefekt am linken hinteren os occipitale-Abschnitt;

Abb. 2.

die vorderen Defektkonturen sahen irregulär zackig und aufgerauht aus. Ein kleinerer Defekt befand sich am rechten os parietale etwas seitlich und hinter dem Scheitel, ein weiterer größerer am rechten os frontale. (Siehe Abb. 1 und 2, Aufnahmen vom 7. 9. 1926.)

Am 11. 9. 1926: Blutwassermann negativ. Tuberkulinreaktion nach Ponndorf ebenfalls negativ.

Da sich in dem Tumorbezirk am Hinterkopf ein neuer Erguß gebildet hatte, wurde am 13. 9. wiederum punktiert. Man erhielt 20 ccm einer klaren viskösen sanguinolenten Flüssigkeit. Das Punktat erwies sich nach bakteriologischer Untersuchung wiederum als steril.

Die am 15. 9. von Prof. Dr. *Pette* vorgenommene neurologische Untersuchung ergab keine für eine lokalisierte Schädigung des Gehirns sprechenden Zeichen.

Die am 18. 9. in der Augenklinik vorgenommene Untersuchung ergab völlig normalen Befund.

Das Kind fühlte sich bis jetzt wohl bei psychisch normalem Verhalten. Die Temperatur war normal. Das Gewicht blieb konstant auf 15 kg.

Am 23. 10. wurde eine Lumbalpunktion ausgeführt; es zeigte sich dabei eine starke Druckerhöhung (520 mm H_2O). Keine Zellvermehrung im Liquor. Nonne und Pandy negativ.

Die Röntgenuntersuchung der Extremitäten am 1. 10. ergab „keine Besonderheiten an den zur Darstellung gelangten Extremitäten".

Der Temperaturverlauf blieb weiterhin normal. Im Urin fanden sich auch bei erneuter Untersuchung keine pathologischen Elemente. Die am 1. 10. wiederholte Ponndorf-Impfung blieb reaktionslos.

Am 5. 10. entschloß man sich zur Operation der Geschwulst am Hinterkopf, um ein Fortschreiten des Prozesses womöglich zu verhindern und die Diagnose zu klären.

Operationsbericht: Die Operation wurde durch Herrn Prof. Dr. *Roedelius* in Chloräthyl-Äther-Narkose ausgeführt. Zuerst wurde die fluktuierende Geschwulst punktiert. Man gewann dabei zirka 20 ccm einer bierbraunen viskösen Flüssigkeit. Der punktierte Tumor fluktuierte jetzt deutlich; man fühlte den etwa handtellergroßen Knochendefekt am linken Hinterkopf einwandfrei. Der Knochenrand war überall scharf und hob sich gut ab.

Hautschnitt über der Mitte des Tumors so weit, daß die Geschwulst in ganzer Ausdehnung freiliegt. Die Geschwulst liegt subperiostal und ist nach außen durch derbes schwieliges Gewebe abgekapselt. Eröffnung der Geschwulstkapsel. Im Innern kommt man auf wabig angeordnete Höhlen, in denen vorher der Erguß bestanden hatte. Im übrigen besteht der Tumor aus schwefelgelben teils breiigen, teils gallertartigen Massen. Vorsichtige Ausräumung der Tumormassen mit dem scharfen Löffel, bis zur völligen Reinigung der Geschwulsthöhlen, die der Tiefe nach den ganzen Knochen durchsetzen. Die Dura, von mattem Glanz, fühlt sich sehr derb an. Nach sorgfältiger Blutstillung Naht der Geschwulstkapsel und des Periostes. Eine kleine Lücke wird zwecks Einführung eines dünnen Glasdrains offen gelassen. Kompressionsverband.

Die ersten Tage nach der Operation verliefen ohne Komplikation. Am 11. 10. bekam das Kind eine Angina, die jedoch rasch abklang.

Blutstatus vom 13. Oktober.

Hämoglobin	60 %
Erythrozyten	4,2 Millionen
Leukozyten	13 600
Eosinophile	1 %
Jugendliche	2 %
Stabkernige	8 %
Segmentkernige	38 %
Lymphozyten	30 %
Monozyten	1 %

14. 10. Lumbalpunktion zur Liquoruntersuchung nach Wassermann: Die Reaktion war negativ.

Am gleichen Tage Entfernung der Fäden.

Am 29. 10. wurden vom Schädel wieder Röntgenaufnahmen gemacht: Die Schädeldefekte zeigen keine nennenswerte Größenzunahme.

Seit dem 14. 10. sind die Temperaturen normal. Das Gewicht hielt sich bei kleinen Schwankungen konstant. Wiederholte Urinuntersuchung ergab immer negativen Befund, vor allem war die Probe auf den Bence-Joneschen Eiweißkörper negativ.

Am 2. 11. ist die Operationswunde am Hinterkopf gut verheilt. Bei Palpation hat man den Eindruck, als ob sich eine derbe Gewebsplatte gebildet habe. Die anderen beiden Tumoren am Kopf sind unverändert. Dagegen hat die Geschwulst am Rande der rechten Beckenschaufel nahezu Faustgröße erreicht. Die bedeckende Haut ist unverändert und läßt sich überall in Falten abheben. Auf der Unterlage ist der Tumor kaum verschieblich, er scheint

Abb. 3.

mit dem Knochen in Zusammenhang zu stehen und ist von weicher Konsistenz. Fluktuation ist nicht sicher nachweisbar. Druckschmerzhaftigkeit besteht nicht; auch beim Gehen und Stehen hat das Kind keine Beschwerden.

Die Röntgenaufnahme des Beckens ergibt folgenden Befund: „Mitten in der rechten Beckenschaufel oval̈r umschriebene Zerstörung der Knochenstruktur — ähnlich den Befunden am Schädeldach." (Siehe Abb. 3, Aufnahme vom 3. 11. 1926.)

Da der Beckentumor sichtlich zugenommen hat, zudem die histologische Untersuchung der bei der ersten Operation gewonnenen Geschwulstmassen zu keinem eindeutigen Ergebnis geführt hatte, wird am 4. 11. der Schädeltumor über der linken Orbita und der Beckentumor operativ angegangen.

Operationsbericht: Operateur Prof. Dr. *Roedelius.* Allgemeinnarkose mit Chloräthyl und Äther. Bogenförmiger Hautschnitt um den Tumor an der Stirnhaargrenze. Nach Spaltung der Galea kann man die Geschwulst in ganzer Ausdehnung überblicken. Der walnußgroße prallelastische Tumor liegt sub-

periostal. Eröffnung des bindegewebig verdickten Periostes. Es fließt eine bierbraune visköse fadenziehende Flüssigkeit ab. Das Tumorgewebe besteht aus sehr weichen, breiigen, gelbrötlichen Massen, die ausgelöffelt werden. Der Knochendefekt ist jetzt deutlich zu überblicken. Der Rand ist unregelmäßig gezackt und verjüngt sich stufenförmig nach der Innenseite des Knochens. Die zackigen Vorsprünge des Knochenrandes werden abgekniffen; die Geschwulsthöhle wird sorgfältig ausgelöffelt und ein Stück der Kapsel exzidiert. Nach einer Probepunktion, bei der klarer Liquor zutage kommt, wird die stark verdickt erscheinende Dura vorsichtig 1 cm lang aufgeschnitten. Unter der Dura werden normale Verhältnisse angetroffen. Duranaht. Deckung des Defekts mit Fettgewebe. Hautnaht. Kompressionsverband.

Dann Operation des Beckentumors. Schnitt über der Mitte des Tumors. Es wird relativ stark ausgebildetes Fettgewebe vorgefunden. Die Muskulatur wird in der Faserrichtung gespalten. Man sieht nun einen etwa hühnereigroßen prallelastischen Tumor über die Beckenschaufel hervortreten. Punktion des Tumors, der durch eine Kapsel gut abgeschlossen ist. Beim Aufschneiden des Tumors quillt unter Druck eine bräunliche Flüssigkeit hervor, in der gelbrötliche breiige Massen schwimmen. Makroskopisch gleicht der Inhalt ganz dem der Schädeltumoren. Die Geschwulstmassen werden ausgelöffelt, die Geschwulstkapsel wird exzidiert. Der unterliegende Knochen fühlt sich an einigen Stellen weich an und sieht wie angefressen aus. Am unteren Pol der Geschwulst ist der Knochen in etwa pfennigstückgroßer Ausdehnung total usuriert. Die Ränder sind scharf und unregelmäßig gezackt. Muskelnaht. Schluß der Hautwunde. Kompressionsverband. Das Tumorpunktat erwies sich als steril.

Am 16. 11. sind nach normalem Temperaturverlauf die Operationswunden fast völlig verheilt. Außer der am Hinterkopf fühlbaren Pulsation ist jetzt auch geringe Pulsation über der linken Orbita wahrnehmbar. Bei leidlich gutem Allgemeinbefinden bleibt das Gewicht mit geringen Schwankungen konstant.

Die anfänglich pfennigstückgroße flache Erhabenheit über dem rechten Scheitelbein ist bis zum 22. 1. 1927 zu einer pflaumengroßen Anschwellung herangewachsen. Rezidive oder neue Herde sind nicht aufgetreten.

Operation des Tumors am rechten Scheitelbein (Prof. Dr. *Roedelius*). Rektalnarkose kombiniert mit einigen Tropfen Äther. Sagittaler Hautschnitt. Spaltung der Galea. Nach Eröffnung des Tumors fließt dunkelbraune gallertartige Flüssigkeit ab. Auslöffelung. Der Knochen ist arrodiert. Primärer Wundverschluß.

Am 1. 2. ist die Wunde beinahe verheilt. Das Kind steht auf und ist munter. Beginn einer Höhensonnenkur und Verabreichung von Sol. Fowleri.

Am 16. 2. Hämoglobin 62%.

Am 1. 3. ist am hinteren Abschnitt des linken Scheitelbeines eine neue weiche Erhabenheit von etwa Markstückgröße fühlbar. Einleitung einer Arsenkur.

Am 22. 3. operative Entfernung der Neubildung am linken Scheitelbein, ganz entsprechend dem Vorgehen während der früheren Operationen; es wurden dabei mit den früheren Operationsbefunden übereinstimmende Verhältnisse angetroffen.

Das Kind erholte sich gut bei primärer Wundheilung. In der Zeit bis zum 25. 5. 1927 schritt die Besserung des Allgemeinzustandes langsam fort.

bei einer geringen Gesamtgewichtszunahme von 0,9 kg. Die Temperatur war mit Ausnahme weniger geringfügiger Anstiege immer normal. Die Operationswunden sind alle geschlossen. Im Bereich der Knochendefekte ist noch Pulsation festzustellen. Bei zahlreichen Urinuntersuchungen waren nie pathologische Elemente, vor allem kein Bence-Jonescher Eiweißkörper nachzuweisen.

Blutstatus vom 25. Mai:

Hämoglobin	76 %
Erythrozyten	4,3 Millionen
Leukozyten	7200
Jugendliche	1 %
Stabkernige	3 %
Segmentkernige	69 %
Lymphozyten	23 %
Monozyten	4 %

Das Kind wird am 25. 5. 1927 auf Wunsch der Eltern entlassen.

Am 14. 10. 1927 kam das Kind wiederum zur Aufnahme ins Krankenhaus, und zwar in etwas verwahrlostem Zustand. Das Kind klagt über Schmerzen in der rechten Beckenschaufelgegend und hinkt etwas. Ein Tumor ist am Becken und am rechten Bein nicht palpabel. Am Hinterkopf besteht nun neben dem alten Knochendefekt eine etwa kleinkinderhandtellergroße weiche Stelle mit schwacher Fluktuation ohne Erhabenheit, zum Teil bedeckt von einer harten Kruste, wo ein Durchbruch nach außen erfolgt war. Die Temperatur ist normal. Das Gewicht beträgt 16 kg. Hämoglobin 62 %.

Die am 18. 10. vorgenommene Röntgenuntersuchung des Schädels bestätigt, daß hinter dem linken Ohr ein neuer Einschmelzungsherd der Schädeldecke aufgetreten ist.

Am 26. 10. wurde eine Kontrollröntgenaufnahme des Beckens vorgenommen. Es wurde danach folgender Befund erhoben: „Die rechte Beckenschaufel läßt nur noch eine schmale gesunde Zone erkennen, die übrige Partie ist von mehreren größeren und kleineren Defekten durchsetzt. *Links* ist ein ungefähr kindshandtellergroßer Defekt in Schaufelmitte sichtbar. An den medialen paraepiphysären Randabschnitten beider Femurköpfe scheinen ebenfalls kleinere rundliche Defekte aufzutreten; sonst sind die unteren Extremitäten frei von nachweisbaren krankhaften Veränderungen. (Siehe Abb. 4!)

Das Kind erholte sich sichtlich unter sorgsamer Pflege. Der aufgegangene Herd am Hinterhaupt hat sich unter der Behandlung mit Salbenverbänden geschlossen. Seit dem 13. 11. bestehen jedoch leicht erhöhte Temperaturen (bis 38°).

Am 1. 12. steigt die Temperatur plötzlich auf 39,4°. Das Kind leidet an starken Hustenanfällen mit Ziehen. An beiden Augen ist eine Bindehautentzündung aufgetreten. Um Mund und Nase haben sich Ekzeme gebildet. Das Kind erbricht. Es bestehen ausgeprägte Zeichen eines Keuchhustens. Das Kind wurde mit Hals- und Brustprießnitz, mit Inf. digit., Kodein und Heroin behandelt. Vom 7. 12. ab sind nur mehr gelegentlich subfebrile Temperaturen zu verzeichnen. Die Hustenanfälle werden seltener. Auch die Nebenerscheinungen des Keuchhustens gehen zurück.

Am 11. 1. 1928 tritt plötzlich wieder hohes Fieber auf (40°). Im Bereich des rechten Unterlappens sind Dämpfung und Bronchialatmen, hier und da krepitierende Geräusche festzustellen. Nebenbei bestehen Schmerzen am

rechten Ohr. Der otologische Untersuchungsbefund ist jedoch normal. Jetzt auch wieder häufigere Hustenanfälle. Es besteht eine Leukozytose von 26500. Die Pneumonie wird mit Prießnitzumschlägen, Digitalysat und Kampher behandelt. — Am 17. 1. erfolgt kritischer Fieberabfall. Das Befinden bessert sich.

Blutbefund vom 20. Januar 1928:

Hämoglobin	76 %
Leukozyten	17100
Eosinophile	7 %
Stabkernige	2 %
Segmentkernige	54 %
Lymphozyten	34 %
Monozyten	3 %

Am 27. 1. ist die Dämpfung kaum mehr nachweisbar. Ein vorübergehender Gewichtsverlust von 1 kg wurde wieder ausgeglichen.

Abb. 4.

Nach guter Erholung des Kindes wird am 31. 3. 1928 zur Operation geschritten (Prof. *Roedelius*). In Chloräthyläthernarkose erfolgt am Hinterhaupt der Hautschnitt von innen oben nach außen unten links zirka 10 cm lang. Nach Auslöffelung weicher Tumormassen werden zum Zwecke histologischer Untersuchung Knochenstücke von den Tumorgrenzbezirken entnommen. Danach Schluß der Kopfwunde durch Naht.

Am 7. 4. 1928 wurden die Fäden entfernt. Die Wunde ist primär verheilt.

Die am 26. 10. 1927 von den Röntgenologen ermittelte Veränderung an der linken Beckenschaufel hatte keinerlei klinische Symptome geboten, die irgendwie zu einem operativen Eingriff an dieser Stelle aufgefordert hätten. Palpatorisch war an entsprechender Stelle nie ein Tumor feststellbar; Schmerzhaftigkeit war nicht nachweisbar.

Das Kind wird am 7. 4. 1928 auf Wunsch der Eltern in ambulante Behandlung entlassen. Es verläßt das Krankenhaus in gutem Allgemeinzustand. Eine Knochenneubildung ist auch an den früheren Knochendefekten nicht nachweisbar. Auch die während dieses Krankenhausaufenthaltes mehrfach von Professor *Schumm* vorgenommenen Untersuchungen des Urins auf den Bence-Joneschen Eiweißkörper blieben negativ.

Ein Krankheitsprozeß, der sich ein ganzes Jahr lang sozusagen unter den Augen des Arztes bei dauernder Beobachtung im Krankenhause abspielt, wobei der Krankheitsherd operativ leicht faßbar ist, wird in den allermeisten Fällen schon rein klinisch eine vollständige oder recht weitgehende Erkennung seines Wesens ermöglichen. Eine zusammenfassende Betrachtung der Anamnese, des Anfangsbefundes, der autoptischen Ergebnisse bei den verschiedenen Operationen und der klinische Verlauf dieses Falles zeigen aber, daß dem hier nicht so ist, und *schon damit verrät dieser Fall seine besondere Eigenart.* Wohl bringt ein solcher Überblick eine gewisse Begrenzung der diagnostischen Möglichkeiten. Da die Tuberkulinkutanreaktion zweimal negativ ausfiel, kommen untypische Verlaufsarten von Knochentuberkulose kaum mehr in Frage, zumal auch der klinische Krankheitsverlauf in keiner Weise Anlaß zu solchem Verdacht gibt. Ebensowenig kommt eine Lues in Betracht bei dem negativen Ausfall der Wassermannschen Reaktion im Blut und Liquor, die ja kaum Zweifel hinterließe, wenn wirklich zerfallene Gummen vorlägen. Zudem bot das Kind auch sonst durchaus nicht den Eindruck eines kongenitalen Syphilitikers, und der klinische Verlauf brachte auch in dieser Richtung eher Gegenbeweise als Verdachtsmomente. Abgesehen von der luesfreien Anamnese war auch an den inneren Organen nichts zu finden, was auf eine Lues wies. Die neurologische Untersuchung, die Augenuntersuchung und die Röntgenbilder des Skelettsystems geben ebenfalls nichts an die Hand für einen Verdacht in dieser Richtung. Eine infektiöse Ursache im gewöhnlichen Sinne ist schon von vornherein unwahrscheinlich, da große Einschmelzungsherde des Knochens bestanden bei fast dauernd normalen Temperaturen. Sie ist auch abzulehnen wegen des wiederholt negativen bakteriologischen Untersuchungsergebnisses der entnommenen Tumormassen.

Das klinisch auffallendste Symptom ist an diesem Fall die Multiplizität der Tumoren. Sie zieht in den Kreis der differentialdiagnostischen Erwägungen alle multipel im Knochensystem auftretenden Neoplasmen, vor allem die Knochensarkome, dann die Osteodystrophia fibrosa und eine ganze Reihe typischer Er-

krankungen des hämatopoetischen Systems, an erster Stelle das multiple Myelom und das Chlorom. Eine Leukämie scheidet aus, da das Blutbild sowohl qualitativ als auch quantitativ keine wesentlichen Abweichungen von der Norm zeigte. Die relativ lange Krankheitsdauer spricht entscheidend gegen Chlorom, das ja sehr bald einen bösartigen, meist binnen Wochen oder Monaten zum Ende führenden Krankheitsverlauf annimmt; außerdem gehört auch zum Chlorom ein leukämischer Blutbefund, der wohl in seltenen Fällen anfänglich vermißt wurde; bis zum Ende wurde jedoch noch kein Chloromfall mit normalem Blutbefund beobachtet. Auch die generalisierten Lymphosarkome können zu Tumorbildungen im Knochenmark führen; sie sind gegenüber den regionären Lymphosarkomen ohnedies selten. Daß sie dazu bei ihrer eminenten Bösartigkeit als Abkömmlinge des adenoiden Gewebes in so langer Zeit nur zu diesen weichen Knochenherden ohne sonstige nachweisbare Lokalisation führen sollten, ist mit ihrem Wesen geradezu unvereinbar.

Da die Anamnese ein nicht geringes Trauma — Sturz von der Treppe — aufweist, das dem merkbaren Ausbruch der Krankheit vorausging, ist auch an ein multiples Vorkommen der besonders von *Lubarsch* und *Konjetzny* genauer bearbeiteten Resorptionstumoren zu denken. Es ist ja denkbar, daß durch den Fall, wenn gerade nicht mehrere Infraktionen, so doch mehrere Knochenmarksblutungen bei dem schwächlichen Kind hervorgerufen wurden.

Es wäre wohl möglich, durch noch weitere Auswertung der verschiedenen klinischen Beobachtungsergebnisse die größere Wahrscheinlichkeit für die eine oder andere Diagnose herauszuarbeiten. Es erscheint aber vorteilhafter, für diese Überlegungen erst einen sichereren und enger begrenzten Ausgangspunkt durch Feststellung des histologischen Befundes zu gewinnen.

Bei den zuerst vorgenommenen Operationen wurden lediglich die weichen Tumormassen entnommen und der histologischen Bearbeitung unterzogen. Sie hatten im frischen Zustand eine gelbliche Farbe und stellten eine teils breiige, teils gallertartige Masse dar. Die davon angefertigten Schnitte wurden mit Hämatoxylin-Eosin, zum Teil auch nach *Unna-Pappenheim* gefärbt. Die mikroskopische Untersuchung dieser Präparate lieferte sehr eigenartige, in keiner Weise typische oder spezifische Bilder. An einigen Stellen ist eine ziemlich einheitliche Gewebsstruktur zu erkennen. Es ist hier ein Retikulum von großen Zellen von sehr gleichmäßiger Anordnung anzutreffen. Die

Kerne, mäßig stark gefärbt, zeigen teils rundliche, teils polygonale und auch spindelige Form und sind von reichlichem Zytoplasma, das eine feinfädige netzartige Struktur zeigt, umgeben. Die Kerngröße ist recht verschieden. Der Durchmesser schwankt bei den runden Formen zwischen rund 6 und 10 μ, die mehr spindeligen Formen weisen eine Länge von 10—15 μ auf. Ob das protoplasmatische Netzwerk als Kunstprodukt anzusehen ist, läßt sich nicht sicher entscheiden. Die regelmäßige Anordnung und Struktur läßt hier eher einen natürlichen Zusammenhang vermuten. Dieses Gewebe ist hier und da von

Abb. 5.

kleinsten Gefäßen und Kapillaren durchzogen. Ihrer Außenseite ist manchmal etwas fibrilläres Bindegewebe mit Spindelzellen angelagert. An ganz wenigen solcher Stellen gewinnt man den Eindruck, als ob sich aus dem spindelzellhaltigen Gewebe das oben beschriebene retikuläre Gewebe herausdifferenziert unter allmählicher Lockerung des Zellverbandes und mehr oder weniger stattfindender Abrundung bei entschiedener Vergrößerung der Kerne — ein Vorgang, der auch an manchen Randbezirken mit sehr fibroblastenreichem Bindegewebe angedeutet erscheint. — Die Kapillaren verlieren sich nun zum Teil in Gebiete, wo die Einheitlichkeit des Gewebsverbandes schon unregelmäßiger wird, vor allem dadurch, daß hier sehr große Riesenzellen mit oft zahlreichen großen Kernen auf-

treten. Manchmal ist eine enge Beziehung zu den Kapillarenden zu erkennen; sie scheinen seitlich oder terminal aus ihnen hervorzugehen, so daß man zumindest einige dieser Riesenzellen als „verpuffte Gefäßsprossen" ansprechen muß. Aber diese Riesenzellen sind auch anderswo anzutreffen, wo sich kein Zusammenhang mit Kapillaren ausfindig machen läßt. Sie sind im ganzen Gewebe zu finden, bald vereinzelt, bald in größeren Komplexen von recht verschiedener Größe mit oft außerordentlich vielen Kernen (s. Abb. 5 u. 6). Bemerkenswert ist vielleicht noch, daß sie manchmal in Mehrzahl am Rand von größeren Blutungsherden stehen und in diese richtig hineinragen. Die be-



Abb. 6.

schriebenen retikulären Zellverbände bewahren jedoch durchaus nicht in großen Bezirken ihre Einheitlichkeit. Schon durch die ausgedehnten Blutungsherde erscheint das Übersichtsbild außerordentlich bunt. Große Mengen von roten Blutkörperchen umgeben zum Teil die Gewebsmassen, zum Teil dringen sie in ihre Lücken ein oder durchsetzen ganz irregulär das Gewebe (s. Abb. 7 und 8).

Sehr auffallend erscheint überdies die immer wieder auftretende, oft starke Infiltration des Gewebes mit eigenartigen eosinophilen Zellen, die an manchen Stellen richtige Infiltrationsherde bilden. Diese Zellen sind vor allem durch eine außerordentlich intensive eosinophile Färbung ihres granulierten Pro-

toplasmas gekennzeichnet. Ein großer Teil von ihnen ist ohne weiteres als eosinophile Leukozyten anzusprechen, da sie deutliche Kernsegmentierung zeigen und nach den vorgenommenen mikrometrischen Messungen durchschnittlich die Größe von normalen Leukozyten aufweisen. Jedoch befinden sich darunter auch Zellen mit einem runden, mehr oder weniger großen Kern und mit einem gewöhnlich auch größeren Zelldurchmesser als der der gewöhnlichen Leukozyten. Er schwankt zwischen 8 und 11 μ. Es sind das Zellen, die sich nicht so leicht identifizieren lassen. Vielleicht handelt es sich dabei um die Myelozytenstufe der eosinophilen Leukozyten. Ab und zu ist das Gewebe auch von nicht gerade zahlreichen freien rundkernigen Zellen mit schmalem Protoplasmasaum, die ganz dem Typ der Lymphozyten gleichen, und von wirklichen segmentkernigen Leukozyten durchsetzt.

Während sich nun einerseits an wenigen Stellen ein Hervorgehen des Retikulums aus einem zellreichen spindelzelligen fibrillären Bindegewebe vermuten läßt, sind andererseits, und zwar viel häufiger, sehr merkwürdige Partien zu sehen, wo sich eine Auflösung oder Sprengung des retikulären Zellverbandes verfolgen läßt. Das Maschenwerk ist da und dort wie zerrissen, die freigewordenen Zellen runden sich zusehends ab. Gleichzeitig einher geht eine mehr oder weniger ausgeprägte Abrundung der Kerne. Diese Zellen scheinen nun ein ganz wesentlicher Bestandteil der gesamten Tumormassen zu sein. Sie beherrschen große Gebiete der histologischen Präparate. Verfolgt man die örtlichen Veränderungen des Gewebes in einer Richtung weiter, so gewinnt man an vielen Stellen entschieden den Eindruck, daß die freigewordenen Rundzellen überführen in die so häufig anzutreffenden nekrotischen Herde. Einen solchen Ausschnitt eines Präparates, wo fast nur diese eigenartigen großen Zellen vorhanden sind, zeigt Abb. 7.

Auf den ersten Blick hin haben diese Zellen sehr große Ähnlichkeit mit Myeloblasten. Sie stimmen mit diesen in ihrer Größe überein und haben ein ungekörntes Protoplasma. Ihr Kern ist oft von annähernd runder Form. Durchmustert man aber diese Stellen bei starker Vergrößerung, so erkennt man doch noch am Protoplasma und an der genaueren Kernstruktur zum Teil ziemlich sicher ihre Herkunft von den Retikulumzellen, trotzdem eine Anzahl dieser Zellen eine wechselnd starke Kernverklumpung mit starker basophiler Färbung zeigt. Aber viele Zellen lassen hier auch eine verschiedengradige Ab-

blassung der Protoplasma- und Kernfärbung erkennen, eine Veränderung, die sich in zunehmendem Maße in Richtung auf die nekrotischen Herde hin beobachten läßt, in denen sich schließlich aus der allgemeinen, wenig differenzierten Masse nur noch die Umrisse verwaschener und blaßgefärbter Zellen hervorheben. An manchen Stellen sind auch diese letzten Zellumrisse verloren gegangen, und aus der fast homogenen Masse treten nur die ganz unregelmäßig geformten, dunkel gefärbten Partikel von Kerntrümmern hervor. Bei genauerem Studium der geschilderten Übergangszone fallen aber noch einige andere Be-

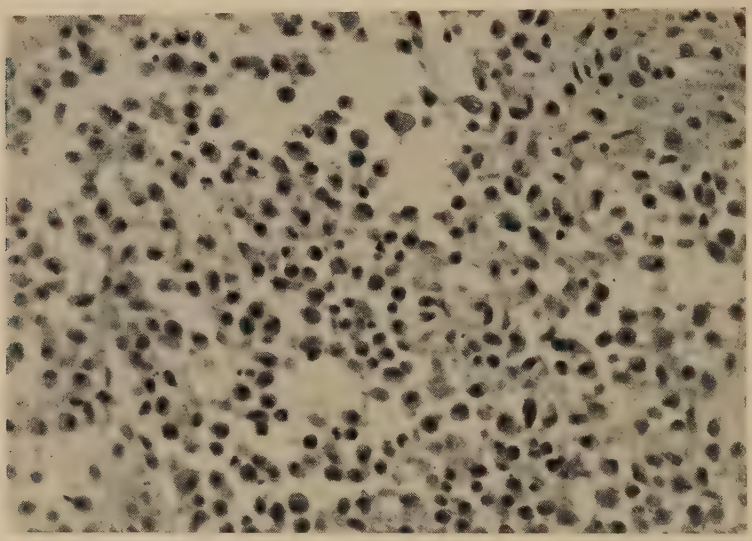

Abb. 7.

sonderheiten auf. Hier und da — recht vereinzelt — sind an Zellen, deren Zugehörigkeit sich nicht näher bestimmen läßt, ausgeprägte mitotische Kernteilungsfiguren zu beobachten. Häufiger liegen aber hier, unter den anderen Rundzellen verstreut, Zellen, deren Typus es offenbar nicht erlaubt, sie mit den übrigen, die die große Masse bilden, gleichzusetzen. Es sind dies Zellen, die durch einen ziemlich gut abgerundeten, scharf konturierten Kern von etwas intensiver basophiler Färbung und durch homogenes Protoplasma von gleichmäßig metachromatischem Farbton charakterisiert sind. Man wird kaum fehlgehen, sie als Erythroblasten anzusprechen. Die übrigen mit Hämatoxylin-Eosin gefärbten Präparate ergeben den gleichen mikroskopischen Befund.

Das Unna-Pappenheim-Präparat, von einem anderen Schnitt angefertigt, zeigt im wesentlichen dieselbe histologische Zusammensetzung. Nur läßt sich hier eine nicht geringe Menge von eindeutigen Plasmazellen erkennen, und da sie nicht selten in kleinen Haufen als geschlossene Infiltrate auftreten, ist es naheliegend, sie mit einem Teil der oben beschriebenen großen, rundkernigen, eosinophilen Zellen zu identifizieren.

Am 27. Januar 1928, als man den hinter dem linken Ohr neuentstandenen Tumor ausräumte, wurden außerdem noch angrenzende Knochenteile mit abgetragen. Die von den Knochenstücken angefertigten Hämatoxylin-Eosin-Präparate zeigen überall völlig normalen Knochen. An einigen Knochenbälkchen haftet wohl ein dichter Osteoblastensaum, aber Zeichen osteoklastischen Knochenabbaus sind nirgends vorhanden. Der Knochen ist überall solid, Osteoidauflagerungen sind nirgends zu sehen. Das Periost zeigt eine gegen die Tumorhöhle hin stark zunehmende fibröse Verdickung mit großem Fibroblastenreichtum. Das dermaßen veränderte Periost biegt nun an der Tumorgrenze rechtwinklig nach innen um, auf diese Weise für das Tumorbett eine solide Auskleidung abgebend. Knochenwärts ist dieses dichte fibröse Gewebe fest mit den Enden der senkrecht zu ihm verlaufenden Knochenbälkchen verwachsen. In dem Anheftungsbezirk ist das angrenzende Mark noch stark fibrös verändert, verliert aber peripherwärts seine fibröse Beschaffenheit und zeigt schon in geringem Abstand von der Tumorgrenze völlig normale Zusammensetzung. Auffallend ist noch die stellenweise starke Durchsetzung dieses Gewebes mit Kapillaren; aber es sind auch Blutungsherde anzutreffen, wo jede Endothelauskleidung fehlt. Außerdem ist dieses Gewebe teilweise stark von Lymphozyten, in geringem Maße auch von segmentkernigen Leukozyten infiltriert.

Die diesmal von den Tumormassen angefertigten Präparate, ebenfalls mit Hämatoxylin-Eosin gefärbt, zeigen histologische *Bilder, die von denen der früheren Präparate beträchtlich abweichen.* Man findet darin breite Lagen dichten, fibrösen Gewebes mit partienweise starker Fibroblastenwucherung, das nur an wenigen Stellen in stärkerem Maße lymphozytäre und daneben leukozytäre Infiltration zeigt. Nach einer Seite hin gibt dies Gewebe in verhältnismäßig sehr eng begrenzten Bezirken seine Gleichförmigkeit auf. Das feste Gefüge der Bindegewebsfasern lockert sich, an Stelle der mehr spindelförmigen Fibroblasten treten mehr und mehr Rundzellen, die anfänglich kaum

von den in den früheren Präparaten beobachteten abweichen. Ganz wenige von ihnen befinden sich im Stadium der mitotischen Kernteilung. Im allgemeinen nimmt aber ihre Größe rasch zu, ihr Protoplasma hellt sich merkwürdig auf; schließlich ist das ganze Gesichtsfeld fast voller großer Zellen mit hellem, wabigem Protoplasma und relativ kleinem Kern. Viele unter ihnen erreichen eine ganz beträchtliche Größe und besitzen oft mehrere Kerne. Auch im ungefärbten, in Gelatine eingebetteten Präparat sind diese Zellen zu erkennen. Dort ist mit dem Polarisationsmikroskop auch nachweisbar, daß ihr Protoplasma doppeltbrechende lipoide Substanzen enthält, die auch extrazellulär anzutreffen sind. Die geschilderten Zellen haben ganz das Aussehen von Xanthomzellen und dürften hier die Bedeutung von Fettresorptionszellen haben. Die an vielen von ihnen sichtbare bräunliche Verfärbung weist darauf hin, daß sie zum Teil auch Hämosiderin speicherten. Die Gewebspartien, denen die eben beschriebenen Zellen vor allem ihr Gepräge verleihen, sind auffallend reich an Kapillaren. Nur spärliche Bindegewebsfasern gruppieren unvollständig die Zellmassen. An einigen Stellen, vorwiegend in Nähe der Gefäße, ist das Gewebe von segmentkernigen Leukozyten infiltriert. Zwischen die helleren, wabig gebauten Riesenzellen sind ab und zu auch einige andere mehrkernige Riesenzellen gelagert, deren Protoplasmamenge im Schnitt im Verhältnis zur Kernmasse viel geringer ist; das Protoplasma erscheint aber auch kompakter und weist einen tieferen bräunlichen Farbton auf. Es handelt sich also um vorzüglich Hämosiderin speichernde Zellen. Dementsprechend zeigt sich auch bei Anstellung der Eisenreaktion gerade an diesen Zellen sehr intensive Berlinerblau-Synthese, während sie an den als Fettresorptionszellen bezeichneten viel weniger stark ausfiel (s. Abb. 8).

Zusammenfassend läßt sich über den histologischen Befund sagen, daß bei den ersten Operationen ein an freiem Blut außerordentlich reiches Gewebe vorgefunden wurde, an dessen Randgebieten spärliche Teile eines fibroblastenreichen Bindegewebes sich befanden. Das vielfach vorhandene retikuläre Zellgewebe, ausgezeichnet durch große Kerne, scheint aus ihm hervorzugehen. Dazwischen liegen ausgebreitete Nekroseherde. An Übergangsstellen zu diesen ist eine Auflösung des Retikulums sichtbar, außerdem sind in diesen Zonen zahlreiche Rundzellen vom ungefähren Aussehen der Myeloblasten vorhanden. Dazwischen liegt eine nicht geringe Anzahl von Zellen vom Typ

der Erythroblasten. Das ganze Gewebe zeigt auffallende Infiltrationen mit eosinophilen Zellen und Plasmazellen, ab und zu auch geringe lymphozytäre Infiltration. Ein besonderes Merkmal sind noch die im ganzen intakten Gewebe in wechselnder Zahl vorkommenden, oft außerordentlich großen, mehrkernigen Riesenzellen, die manchmal den Eindruck von verpufften Gefäßsprossen erwecken, manchmal am Rand von Blutungsherden stehend, in diese hineinragen.

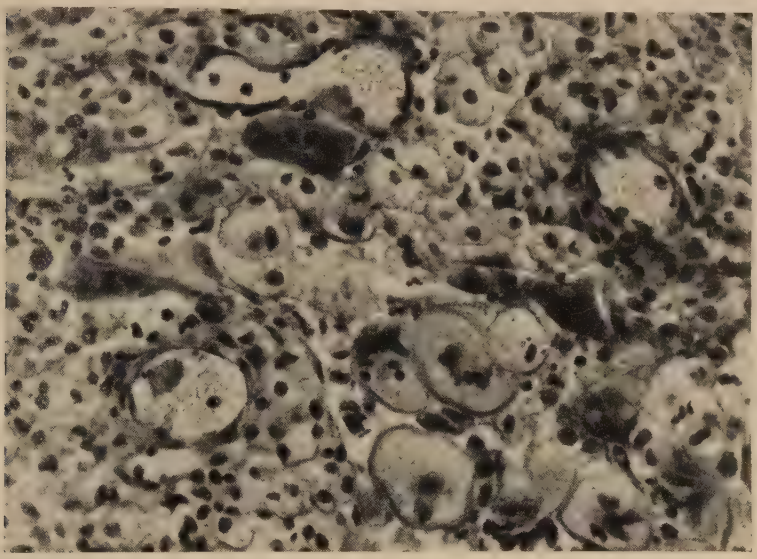

Abb. 8.

Bei der gut ein Jahr später vorgenommenen Operation zeigte das Tumorgewebe eine wesentlich andere Beschaffenheit. Es war charakterisiert einerseits durch großen Reichtum an fibrillärem Bindegewebe, meist im Zustand lebhafter Fibroblastenwucherung, andererseits durch ein Gewebe, hauptsächlich von xanthomzellartigen Zellen aufgebaut, die lipoide Substanzen erhielten, daneben aber auch zum Teil Hämosiderin gespeichert hatten. Dazwischen lagen einige andere stark Hämosiderin speichernde Riesenzellen. Diese Gewebspartien waren besonders reich an Kapillaren und zeigten stellenweise starke leukozytäre Infiltration. Das angrenzende Periost war stark fibrös verdickt; von gleicher Beschaffenheit war die Auskleidung der Tumorhöhle. Der Knochen war normal, das Mark nur in unmittelbarer Tumornähe fibrös verändert.

Nach gegenseitiger Abwägung der klinischen Untersuchungsresultate stand vor allem noch die *Frage offen, ob ein Sarkom, ein multiples Myelom, eine Osteodystrophia fibrosa oder ausnahmsweise ein multiples Auftreten von Resorptionstumoren vorläge.* Nun erlaubt uns der histologische Befund auch, mit Sicherheit eine Ostitis fibrosa auszuschließen. Sie hatte schon klinisch keine rechte Wahrscheinlichkeit; denn es müßte sich schon um eine der sehr seltenen generalisierten Formen handeln, und auch dafür wäre der klinische Befund recht eigenartig. Nun zeigt aber das Mark lediglich im Anheftungsbezirk der bindegewebigen Kapsel fibröse Veränderungen. Die charakteristischen Merkmale des gesteigerten Knochenumbaues sind gänzlich zu vermissen.

Mit diesem Knochenbefund verliert auch die an und für sich etwas gezwungene Annahme von multiplen Resorptionstumoren an Wahrscheinlichkeit. Fast in allen genauer beschriebenen Fällen waren entweder osteoklastischer Knochenabbau oder Bildung osteoider Substanzen nachweisbar. Wo in unserem Fall wirklich Osteoblasten Knochenbälkchen umsäumten, erwiesen sie sich jedenfalls als Bildner eines regelrechten Knochens. Auch bietet der Resorptionstumor in seinem Innern im allgemeinen ein anderes Bild, obwohl nicht zu verkennen ist, daß Einzelheiten dafür sprechen, so z. B. die Riesenzellen, die manchmal in die Blutungsherde hineinragen, und vor allem die in den letzten Präparaten nachgewiesene Hämosiderinspeicherung, mit der anscheinend auch eine stärkere Fettresorption einhergeht. Daß sich in dem letztlich entnommenen Tumorgewebe Resorptionsprozesse abspielten, ist hiermit erwiesen; aber es scheint doch sehr, daß es sich hierbei um einen mehr sekundären Vorgang handelt, zumal sichere Resorptionserscheinungen zuerst gar nicht nachweisbar waren und der gewebliche Aufbau damals ein ganz anderer war. Der Reichtum an freien, myelozytenartigen Rundzellen, das Vorhandensein von Erythroblasten, von eosinophilen Zellen und Plasmazellen war in den ersten Präparaten ein besonderes Charakteristikum.

Angesichts dieses Bildes kann man sich auch nur sehr schwer zur Diagnose „Sarkom" entschließen, wenn man den retikulären Zellverband berücksichtigt, ganz gleich, ob man ihn als Kunstprodukt ansieht oder nicht. In ihm herrscht zu viel Einheitlichkeit; es sind zu wenig Mitosen und Kernunregelmäßigkeiten anzutreffen. Andererseits sind die dafür sprechenden Kerndeformitäten, Kernverklumpungen und -Hyperchroma-

sie eigentlich nur in den Teilen mit schon ausgesprochener Nekrose vorzufinden, so daß sie eben als Zeichen der Nekrose selbst beurteilt werden müssen. Angenommen, die großen Rundzellen wären in unserem Falle aus dem Retikulum nach Sprengung seines Verbandes hervorgegangen, so wäre dieser rasche Übergang doch eher als Zeichen einer bestimmten geweblichen Reaktion zu deuten und spräche wenig für Sarkom. Es ist wohl zuzugeben, daß mancherlei Ähnlichkeiten bestehen mit den Befunden, wie sie an einigen als myeloblastische Sarkome beschriebenen Fällen erhoben wurden, besonders mit einem 1922 von Hirschfeld mitgeteilten Fall. Auch hier bestand Multiplizität der Tumoren; grob anatomisch bestand kein Unterschied von einem multiplen Myelom; histologisch enthielten die Tumoren neben vielen, zum Teil recht großen Rundzellen reichlich eosinophile Zellen und mehrkernige Riesenzellen. *Hirschfeld* erklärt seinen Fall nach eingehend durchgeführter Kritik als ein vom Knochenmarkstroma ausgehendes Sarkom, führt es also auf dasselbe Substrat zurück, das man früher als Ursprungsstätte des sogenannten myelogenen Sarkoms ansprach. Nun ist man freilich heute den myelogenen Sarkomen gegenüber äußerst skeptisch, nachdem der Nachweis gelungen ist, daß die sogenannten Neubildungen fast stets in das Gebiet der Osteodystrophia fibrosa oder Resorptionstumoren gehören. Trotzdem halten Autoren, wie *Hirschfeld* und *Borst*, auch nachdem diese Feststellungen schon bekannt waren, an der Existenz der myeloblastischen Sarkome fest. Zum Vergleich unseres Falles mit dem von *Hirschfeld* ist freilich noch zu sagen, daß bei letzterem die ausgeprägtere Zellpolymorphie und der Reichtum an Mitosen viel eher die Diagnose „Sarkom" gestattete. Seitdem den benignen, früher als myelogene Sarkome bezeichneten Tumoren ihre Blastomnatur nicht mehr zuerkannt wird, zeigt sich, daß eine hochgradige Bösartigkeit und Progressivität ein fast durchweg geltendes Kennzeichen des wahren Knochensarkoms ist. So sprechen erfahrene Chirurgen, daß echte Knochensarkome in ½ bis 1½ Jahren zum Tode führen. Wenn auch *Lubarsch* u. a. darauf hinwiesen, daß die Diagnose „Sarkom" noch kein absolut entscheidendes Urteil über die Bösartigkeit bedeute, so ist doch die außerordentliche Häufigkeit, mit der Knochensarkome in Kürze zum Tode führen, in unserem Fall noch ein schwerwiegendes Argument gegen die Annahme eines Sarkoms.

Schließlich steht noch die Diagnose „multiples Myelom" offen, und die Übersichtsbilder der ersten Präparate legen die

Entscheidung für multiples Myelom tatsächlich nahe. Voraussetzung dafür wäre freilich, daß man die großen myeloblastenartigen Rundzellen tatsächlich als Myeloblasten hinnimmt. Daß in dieser Hinsicht Schwierigkeiten bestehen, wurde bereits bei der Schilderung des mikroskopischen Befundes hervorgehoben. Die Struktur der Zellkerne ist nämlich nicht typisch genug. Manches spricht auch dafür, daß sich diese Rundzellen direkt aus dem Retikulum herausdifferenzieren, obwohl sich dies an Hand der mikroskopischen Bilder nicht sicher behaupten läßt. Wäre es aber so, ließe sich auch daraus kein Gewinn für die Diagnose „Myelom" ziehen, wollte man nicht die mehr als gewagte Annahme zugrunde legen, daß hier Myeloblasten direkt aus dem retikulären Bindegewebe hervorgingen. Nun ist aber noch eine ganz große Anzahl von Plasmazellen und Erythroblasten nachweisbar, aber sie beherrschen durchaus nicht das Bild, so daß von einem Plasmazytom oder Erythroblastom nicht gesprochen werden kann. Die neueren zur Mitteilung gelangten Fälle von Myelom sind aber in weit überwiegender Mehrzahl Plasmazytome gewesen, und viele namhafte Forscher vertreten die Ansicht, daß die multiplen Myelome durchweg Plasmazytome sind. Auch *Wallgren*, der vielleicht die meisten Myelome gesehen hat, kann hier mitzählen. Er spricht rundweg von Myelomzellen, die allerdings den Plasmazellen sehr ähnlich geschildert werden. Die Myelomart, die heute also die meiste Wahrscheinlichkeit für sich hat, scheidet aus. Soweit aber andere Myelomarten beschrieben worden sind, wird immer wieder die weitgehende Uniformität als wesentliches Charakteristikum angegeben. Dies Merkmal läßt in unserem Fall gänzlich im Stich. Man müßte sich also schon für das sicher sehr seltene *polymorphzellige Myelom* entscheiden, wobei man sich aber auch mit den schon genannten Unsicherheiten des histologischen Befundes abfinden müßte. Nun wird im allgemeinen gesagt, daß Riesenzellen beim Myelom fehlen. Demgegenüber betont *Wallgren*, daß er Riesenzellen fast stets vorgefunden hat. Als häufig vorkommend erwähnt *Wallgren* auch die eosinophilen Zellen, ein Befund, der also nicht gegen Myelom zu sprechen braucht. Die auffallend große Zahl von Riesenzellen in unserem Fall scheint aber, beurteilt nach den *Wallgren*schen Befunden, doch nicht recht zum Myelom zu passen.

Überraschend und die Diagnose Myelom noch mehr erschwerend — im selben Maße natürlich auch die Sarkomdiagnose — ist der ein Jahr später erhobene histologische Befund

mit seinen zahlreichen Fettresorptionszellen. Fettzellen fehlen zwar an sich nicht beim Myelom, sind aber in keiner Weise typisch und sollen nur an der Grenze zum normalen Knochenmark auftreten. Im übrigen ließe sich damit auch nicht ein vielleicht gelegentlich beim Myelom vorkommendes Auftreten von Pseudoxanthomzellen hypothetisch erklären.

Klinisch spricht ohne Zweifel manches für Myelom, so die Multiplizität der Tumoren, bis zu einem gewissen Grade auch der Röntgenbefund. Die primäre Multiplizität hat hier ohne Zweifel die größte Wahrscheinlichkeit für sich, wenngleich eine sekundäre metastatische Ausbreitung von einem Primärtumor aus nicht absolut beweiskräftig zu widerlegen ist; steht zur Beurteilung dieser Frage doch nur die Beobachtung des zeitlichen Aufkommens der verschiedenen nur makroskopisch faßbaren Erscheinungen zu Gebote. Ein gewisses Nacheinander, das hier mit vorhanden ist, braucht durchaus noch nicht gegen primäre Multiplizität zu sprechen. Klinisch widerspricht auch manches sehr dem Myelom. Wenn auch das Fehlen des Bence-Jonesschen Eiweißkörpers ein Myelom noch nicht ausschließt, anderseits der Bence-Jonesche Eiweißkörper auch bei anderen multiplen, manchmal sogar metastatischen Knochentumoren auftritt, so wird er doch beim multiplen Myelom meistens vorgefunden, sofern genau darauf untersucht wird. Deswegen gilt er auch noch als typisches Zeichen für das Myelom, das in unserem Falle stets vermißt wurde, trotz mehrfacher und sachgemäßer Untersuchung. Es ist ferner zu bedenken, daß die Krankheit ein dreijähriges Kind befallen hat. Bekanntlich ist das multiple Myelom eine Krankheit des vorgerückteren Alters, gewöhnlich zwischen dem 45. und 65. Lebensjahr manifest werdend. Es sind schon manche Myelomfälle im Kindesalter beschrieben worden; sie hielten jedoch oft einer strengeren histologischen Kritik nicht stand. Die Autoren, die zusammenfassende Arbeiten über das multiple Myelom geschrieben haben, sind sich darüber nicht ganz einig. Nach *Hirschfeld* kommen multiple Myelome auch bei Kindern vor. Kein Zweifel herrscht jedoch darüber, daß ein multiples Myelom im Kindesalter eine Rarität ist.

Was die Dauer der Krankheit betrifft, so wird auch beim Myelom im allgemeinen ein rasch zum Tode führender Verlauf berichtet. *Hirschfeld* gibt in Übereinstimmung mit anderen Autoren eine durchschnittliche Dauer von ½ bis 1½ Jahren an. Eine mehrjährige Frist zwischen Ausbruch der Krankheit und Tod ist eine große Seltenheit, so daß der bis jetzt gutartige

Verlauf bei unserem Fall nicht viel mehr zugunsten von Myelom spricht als für Sarkom.

Bei einer Nachuntersuchung am 30. Januar 1929 bot das Kind den Eindruck völliger Heilung. Es hatte körperlich und geistig seit seinem letzten Krankenhausaufenthalt glänzende Fortschritte gemacht. Die alten Operationswunden waren alle tadellos verheilt; an Stelle der Knochendefekte am Schädel war die Pulsation des Gehirns teils sichtbar, teils fühlbar. Das Kind läuft und spielt unbehindert. Nur nach längerem Gebrauch der Beine stellt sich Müdigkeit oder geringer Schmerz in der rechten Hüfte ein. Danach ist auch zu vermuten, daß der am 26. Oktober 1927 an der *linken* Beckenschaufel röntgenologisch erhobene Befund entweder durch eine vorgelagerte Darmgasblase vorgetäuscht wurde, oder daß der Prozeß stationär geblieben ist bzw. eine Selbstheilung stattgefunden hat.

Besondere Erwähnung erfordern wegen ihrer teilweisen histologischen Ähnlichkeit zwei von *Roman* 1912 als myeloblastische Sarkome veröffentlichte Fälle. Beide Male waren auch Kleinkinder betroffen, eines im Alter von 2, das andere im Alter von 3 Jahren. In beiden Fällen fanden sich in den Tumoren viele myeloische Elemente mit mehr oder weniger ausgeprägter Polymorphie. Myelozyten mit grober eosinophiler Körnelung, Myeloblasten, Erythroblasten und mehrkernige Riesenzellen waren reichlich vertreten. Auch waren regressive Veränderungen im Sinne von Nekrosen vorhanden. Es zeigten sich somit gewebliche Verhältnisse, die sehr zu einem Vergleich mit unserem Falle auffordern. *Roman* nimmt von seinen Fällen an, daß die Tumoren von einem zur Markbildung fähigen Gewebe mit wenig oder gar nicht differenzierten Zellen entstanden seien, und faßt sie als Systemerkrankung des myeloischen Gewebes auf, aber nicht im Sinne gewöhnlicher Myelome, sondern als maligne Geschwülste mit mangelhafter Gewebsreife, und bezeichnet sie deswegen als myeloblastische Sarkome. Der so verstandene Begriff des myeloblastischen Sarkoms wird zwar noch von Borst in der neuesten Auflage von „*Zweifel* und *Payr*“ vertreten. Im allgemeinen will man heute aber nichts mehr von der Vermengung der Blastome einerseits und der Systemerkrankungen anderseits wissen; man hält sie für grundverschiedene Dinge, was auch seinen Ausdruck darin findet, daß von den neueren Bearbeitern des multiplen Myeloms die genannten Fälle von *Roman* entweder als wahre Myelome aufgeführt oder als solche ganz abgelehnt werden. Diese verschie-

dene Beurteilung zeigt uns jedenfalls, daß es auf diesem Gebiete Erscheinungsformen gibt, über die, lediglich auf Grund der faßbaren klinischen und histologischen Tatsachen nur sehr schwer entschieden werden kann, und daß im Grunde erst noch „Meinungen" dazu gehören, um solche Fälle der einen oder anderen Gruppe angliedern zu können.

Einer Gleichsetzung unseres Falles mit denen von *Roman* widerstreben trotz vieler Ähnlichkeiten eine Reihe beachtlicher Unterschiede. Beide Male lag auch eine ausgedehnte Mitbeteiligung des lymphatischen Systems bzw. der Leber und Milz vor, die zum Teil schon intra vitam festzustellen war. Daß in unserem Fall außerdem einige Bedenken bestehen bezüglich der Feststellung von Myeloblasten bzw. Myelozyten, wurde schon hervorgehoben. *Roman* berichtet außerdem über osteoklastischen Abbau und teilweise starken Knochenanbau, Zeichen, die in unseren Präparaten nicht aufzufinden sind. Es besteht auch bei den *Roman*schen Fällen stellenweise eine noch leidlich regelmäßige Anordnung des Stromas, was in unserem Falle fast völlig verloren gegangen ist. Wieweit es sich hierbei um wesentliche Unterschiede bzw. nur um Ausdrücke verschiedener Verlaufsweisen handelt, läßt sich nicht feststellen. Eine wesentliche Andersartigkeit deutet sicher unser letzter histologischer Befund an, ausgezeichnet durch seine starken Resorptions- und Speicherungsvorgänge einerseits und durch die starke fibröse Wucherung anderseits. Danach möchte man annehmen, daß Stoffwechselstörungen bestimmter Art vorliegen. Es bleibt vorerst eine offene Frage, ob sie selbst die primäre Ursache darstellen, oder ob sie eine Folge der durch die Neubildungen verursachten Veränderungen sind. Möglich auch, daß es sich dabei um lokale Erscheinungen handelt, die ein Heilungsbestreben der Natur zum Ausdruck bringen.

Eine Auseinandersetzung mit anderen eingangs erwähnten pathologischen Prozessen, die zu multipler Tumor- bzw. Zystenbildung im Knochen führen können, erübrigt sich hier, da sie, dem histologischen Befund nach, überhaupt nicht in Frage kommen. Wohl führt in unserem Fall eine eingehende Kritik der zu ermittelnden klinischen und histologischen Ergebnisse zu einer Einschränkung der diagnostischen Problematik. Aber die Dinge liegen doch derart, *daß eine eindeutige Diagnose nicht gestellt werden kann,* will man sie nicht zu sehr mit unsicherem Wahrscheinlichkeitscharakter belasten. Die Präparate wurden mehreren bekannten Pathologen zur Beurteilung vorgelegt.

Mehr als diagnostische Vermutungen gestatteten die gebotenen Unterlagen nicht. Durch seine in keiner Richtung ganz typischen und eigenartig komplizierten Erscheinungen ist der geschilderte Fall zu einem *Sonderfall* gestempelt, mögen auch später noch festzustellende Tatsachen eine völlige Klärung bringen. Von den die verschiedenen Kapitel der multiplen Knochentumoren bearbeitenden Autoren wird immer wieder aufgefordert, Beiträge zu liefern, da die Systematik des in Frage stehenden Gebietes noch mit zahlreichen ungeklärten Fragen behaftet ist. Auch in diesem Sinne schien eine Bekanntgabe dieses Falles wünschenswert.

Herrn Professor Dr. *Roedelius* fühle ich mich verpflichtet, auch an dieser Stelle für die Überlassung des Materials zu meiner Arbeit und für die mir gegebenen Anregungen aufrichtig zu danken.

Literaturverzeichnis.

Aschoff, Pathol. Anatomie. 1923. — *Askanazy,* Knochenmark, im Handb. von *Henke-Lubarsch.* Bd. 1. T. 2. — *Assmann,* Klin. Röntgendiagnostik d. inneren Krankheiten. 1924. — *Baisch,* Pseudoluxation der Hüfte durch Beckensarkom. Ztschr. f. orthop. Chir. Bd. 47. 1926. — *Christeller,* Die Formen der Ostitis fibrosa und die verwandten Knochenerkrankungen der Säugetiere. *Lubarsch-Ostertag,* Ergebnisse. 20. Jahrg. 2. Abt. 1. T. — *Derselbe,* Ref. über die Osteodystrophia fibrosa. Verh. d. Dtsch. pathol. Ges. Freiburg 1926. — *Dittrich,* Multiple Sarkome des Periostes. Prag. med. Wschr. 1886. S. 241. — *v. Ellermann,* Ein Fall von Myelom und Myelose der Organe und leukämischer Blutveränderung. Ztrlbl. f. allg. Pathol. u. pathol. Anat. 34. Nr. 2. — *Ewald,* Ein chirurgisch interessanter Fall von Myelom. W. klin. Wschr. 1897. — *Frangenheim,* Die Krankheiten des Knochensystems im Kindesalter. Stuttgart 1913. Enke. — *Derselbe,* Korreferat über die Klinik der Osteodystrophia fibrosa. Verhand. d. Dtsch. pathol. Ges. Freiburg 1926. — *Fränkel, Eugen,* Über die Beziehungen der Leukämie zu geschwulstbildenden Prozessen des hämatopoetischen Apparates. Virch. Arch. Bd. 216. 1914. — *Gaugele (Lubarsch),* Zur Frage der Knochenzysten und der Ostitis fibrosa. Langenbecks Arch. Bd. 83. 1907. — *Hammer,* Primäre sarkomatöse Ostitis mit chronischem Rückfallfieber. Virch. Arch. 1899. — *Helly,* Leukämien, im Handb. von *Henke-Lubarsch.* Bd. 1. T. 2. — *Herscher* u. *Theneward,* Ein Fall von multiplen Knochenmyelomen. Ann. d'anat. pathol. chir. med. 1924. H. 3. — *Hirschfeld, Hans,* Die generalisierten primären und sekundären Geschwulstbildungen im Knochenmark, in *Kraus-Brugsch,* Spez. Path. u. Ther. inn. Krankh. 1922. Bd. 8. — *Derselbe,* Zur Kenntnis der primär multiplen Geschwulstbildungen des Knochenmarks. Folia haematol. 1922. Bd. 27. — *Derselbe,* Leukämie und verwandte Zustände. — *Isaak, S.,* Die multiplen Myelome. Ergeb. d. Chir. u. Orthop. 1921. — *Kaufmann,* Spez. pathol. Anat. 1922. — *Klemperer,* Über das lymphatische und das plasmazelluläre Myelom. Zieglers Beitr. Bd. 67. 1920. — *Köhler, Alban,* Grenzen des Normalen und Anfänge des Pathologischen im Röntgenbilde. 5. Aufl. — *Konjetzny,* Die sog. lokalisierte „Ostitis

fibrosa". Verh. d. Dtsch. Ges. f. Chir. 1922. — *Lang* u. *Haupt*, Beitr. z. Kenntnis der Entstehung der Ostitis fibrosa. Virch. Arch. Bd. 262. 1926. — *Lehndorff*, Chlorome, in *Kraus-Brugsch*, Spez. Path. u. Ther. inn. Krankh. 1922. Bd. 8. — *Lexer*, Allg. Chirurgie. 16. Aufl. — *Löhlein*, Eiweißkristalle in den Harnkanälchen bei multipl. Myelom. *Zieglers* Beitr. Bd. 69. 1921. — *Lubarsch*, Zur Myelomfrage. Virch. Arch. Bd. 184. 1916. — *Marchand*, Ein Fall von allg. fast über das ganze Skelett verbreiteter Sarkomatosis. B. klin. Wschr. 1886. — *Maximow*, Bindegewebe und blutbildende Organe, im Handb. d. mikroskop. Anat. von *v. Möllendorff*. — *v. Möllendorff, W.* u. *M.*, Das Fibrozytennetz im lockeren Bindegewebe. Ztschr. f. Zellforsch. 1926. — *v. Möllendorff, W.*, Die Ableitung der entzündlichen Gewebsbilder aus einer den Bindegeweben gemeinsamen Zellbildungsfolge. Ztschr. f. Zellforsch. 1928. Bd. 6. — *Naegeli*, Blutkrankheiten und Blutdiagnostik. 1923. — *Derselbe*, Allg. Embryologie, Morphologie und Biologie der Blutzellen und blutbildenden Organe. 1925. — *Nasse*, Über einen Fall von multipl. prim. Sarkom des Periostes. Virch. Arch. 1883. Bd. 94. — *Ortner*, Klin. Symptomatologie inn. Krankheiten. 1926. — *Pfaundler-Schloßmann*, Handb. d. Kinderh. Bd. 1. — *Roman*, Zur Kenntnis der primären Knochenmarkstumoren. *Zieglers* Beitr. Bd. 52. 1912. — *Schilling*, Das Blutbild. 1926. — *Schmaus-Herxheimer*, Pathol. Anat. 1920. — *Schmorl*, Zur Kenntnis der Ostitis fibrosa. Verh. d. Dtsch. path. Ges. Freiburg 1926. — *Sebestyén, Julius*, Traumatische Knochensarkome. Arch. f. klin. Chir. 1920. Bd. 136. — *Siegmund, H.*, Bemerkungen über die Entwicklung ostoklastischer Resorptionsgewebe und die Riesenzellepulis. Verh. d. Dtsch. path. Ges. Freiburg 1926. — *Sternberg*, Blutkrankheiten, im Handb. von *Henke-Lubarsch*. Bd. 1. T. 1. — *Strümpell*, Spez. Pathol. u. Ther. d. inn. Krankh. 1926. — *Waldhard*, Zirkumskriptes myelogenes Plasmacytom des Wirbels. Schweiz. med. Wschr. 1924. — *Wallgren, Arvid*, Untersuchungen über die Myelomkrankheit. Upsala Läkareförenings Förhandlinger. Upsala 1920. — *Derselbe*, Über die Natur der Myelomzellen. Virch. Arch. 1921. — *Zweifel-Payr*, Klinik der bösartigen Geschwülste. 1924. *(Borst, Frangenheim, Gulecke, Küttner.)*

Lebenslauf.

Ich, Hans Globig, bin am 25. Juni 1896 in Regensburg als Sohn des Rechnungsrates Paul Globig geboren. Meine Schulbildung erhielt ich in München auf dem Realgymnasium. August 1914 trat ich in den Heeresdienst, wurde im Mai 1916 Offizier und geriet November 1916 an der Somme in Kriegsgefangenschaft. Nach meiner Rückkehr im Februar 1920 setzte ich meine, in der Gefangenschaft begonnenen philosophischen Studien während eines Zwischensemesters und des Sommersemesters 1920 fort und trat dann zur Medizin über. Ich studierte darauf vorklinisch drei Semester in München, eines in Freiburg und eines in Göttingen, wo ich 1923 die ärztliche Vorprüfung ablegte. Im selben Jahr verbrachte ich ein Semester an dem philosophischen Quaker-College in Woodbrooke bei Birmingham. Im Herbst 1923 begann ich in Göttingen mein klinisches Studium und beendete nach vier klinischen Semestern am 3. April 1926 mein Staatsexamen. Darauf war ich vom 15. Mai 1926 bis zum 15. November 1926 Medizinalpraktikant in Hamburg am Allgemeinen Krankenhaus Eppendorf auf der IV. medizinischen Klinik bei Professor Dr. Reye und erhielt zum 15. November 1926 meine Approbation. Anschließend war ich noch $1^1/_2$ Monate und später im Sommer 1927 nochmals 2 Monate auf der IV. medizinischen Klinik als Volontärarzt tätig. Zwischendurch arbeitete ich 5 Monate lang auf der Universitäts-Frauenklinik in Eppendorf bei Professor Dr. Heynemann. Vom 1. August 1927 bis 30. April 1928 war ich chirurgischer Assistent am Vereinskrankenhaus in Beeskow/Mark. Dann arbeitete ich 3 Monate lang als vertretender Assistent am Röntgeninstitut der Allgemeinen Ortskrankenkasse Magdeburg. Seit dem 1. September 1928 bin ich als Assistent am Bakteriologisch-serologischen Institut des Allg. Krankenhauses St. Georg, bei Professor Jacobsthal tätig.